

Сравнительное исследование эффективности синтетических танинов с эффективностью анилиновых красителей у пациентов с первичными или вторичными поверхностными пиодермиями

Д.В. Заславский¹, А.С. Искра², Е.Л. Искра³, Е.С. Манылова¹, Э.З. Шандер⁴

¹ Санкт-Петербургский государственный педиатрический медицинский университет

² Медицинский центр «XXI век», Санкт-Петербург

³ Санкт-Петербургский медико-социальный институт

⁴ Клиника «Семейная», Москва

Comparative study of the effectiveness of synthetic tannins and aniline dyes in patients with primary or secondary superficial pyoderma

D.V. Zaslavsky¹, A.S. Iskra², E.L. Iskra³, E.S. Manylova¹, E.Z. Shander⁴

¹ St. Petersburg State Pediatric Medical University, Russia

² Twenty-first Century Medical Center, St. Petersburg, Russia

³ St. Petersburg Medical and Social Institute, Russia

⁴ Networked clinical center of Family medicine, Moscow, Russia

Аннотация

В ходе медицинских исследований, проведенных в последние десятилетия, были обнаружены дополнительные полезные свойства танинов, такие, как противомикробное и противовоспалительное, помимо их ранее изученного и широко известного вяжущего действия.

Цель исследования. Настоящая работа предпринята с целью сравнительной оценки эффективности и безопасности спрея/лосьона и (суспензии)/крема «неотанин» (композиции на основе танинов) в терапии пациентов с первичными или вторичными пиодермиями. Предполагалось оценить и сравнить сроки разрешения клинических проявлений пиодермий на фоне монотерапии «неотанином» или «фукорцином» (карбол-фуксин или жидкость Каstellани) и в составе комплексной терапии с системными антибактериальными препаратами.

Материал и методы. Проведено открытое сравнительное клиническое исследование в амбулаторных и стационарных условиях. Для проведения работы были взяты под наблюдение 50 пациентов обоих полов в возрасте от 0 до 77 лет с различными вариантами первичных или вторичных пиодермий. Возрастной состав пациентов: 0-1 года 2 человека (4%), 1-6 лет-9 человек (18%), 7-12 лет-8 человек (16%), 13-77 лет-35 человек (70%). Пациенты были рандомизированы в 4 группы: первая группа в качестве наружной монотерапии использовала «неотанин» спрей или лосьон (суспензию) или крем; вторая группа в каче-

Summary

The pharmacological effects of tannins are mainly related to their astringent action. Several medical studies in recent decades have shown additional antimicrobial and anti-inflammatory properties of tannins.

Purpose of the study. To evaluate the efficacy and safety of fixed tannin combinations, including spray / lotion (suspension) and cream «neotatin» in the treatment of patients with primary or secondary bacterial skin infections. To assess and compare the time frames for clinical resolution of pyoderma during of topical monotherapy with either tannin composition or carbol-fuchsin solution (Castellani paint) or complex therapy with systemic antibacterial drugs.

Material and methods. An open-label comparative clinical study was carried out in an outpatient and inpatient setting. The trial included 50 patients of both sexes, aged 0 to 77 years, with various types of primary or secondary pyoderma. Age composition of patients: 0-1 years old – 2 people (4%), 1-6 years old – 9 subjects (18%), 7-12 years old – 8 subjects (16%), 13-77 years old – 35 subjects (70%). The patients were randomly divided into 4 groups: the first group used tannin preparation (spray, lotion/suspension or cream) as topical monotherapy; the second group used the solution of carbol-fuchsin as topical monotherapy (alcoholic solution or, in patients under 10 years of age, aqueousone); the third group used the combination therapy with tannin preparation (spray, lotion/suspension) or cream) and systemic antibacterial drugs;

стве наружной монотерапии использовала спиртовой раствор «фулорцин» (у пациентов до 10 лет водный раствор); третья группа использовала комбинированную терапию «неотанин» спрей или лосьон (суспензию) или крем и системные антибактериальные препараты; четвертая группа использовала спиртовой раствор «фулорцин» (у пациентов до 10 лет водный раствор) и системные антибактериальные препараты. Пациенты наблюдались в течение 5-14 дней. Критерии оценки безопасности и эффективности применения исследуемых препаратов были идентичны в обеих группах. Эффективность данных препаратов оценивалась в динамике посредством документирования субъективных жалоб пациента, объективной оценки его локального статуса (наличие и выраженность клинических симптомов), площади поражения.

Результаты. В группе монотерапии «неотанином»: через неделю применения выраженность симптомов пиодермии уменьшилось не менее, чем на 90%. Болезненность отсутствовала на 7 день использования препаратов, зуд и жжение уменьшились до 93,2% к концу недели применения. К 7 дню использования эксфолиации уменьшились на 80%. Препараты показали выраженное противовоспалительное действие, так на 7-й день применения симптомы эритемы регрессировали на 89,8%, проявление мокнутия и отека отсутствовало у 100% наблюдаемых. Площадь поражения кожи уменьшилась на 73% к 7 дню использования. Результаты бактериальных посевов подтверждают антибактериальную активность «неотанина» в отношении основных и условно-патогенных возбудителей пиодермий кожи. В группе монотерапии «фулорцином»: через неделю применения выраженность симптомов пиодермии уменьшилось только на 50%. Болезненность уменьшилась только на 55% к 7 дню использования «фулорцина», зуд сократился на 50%, жжение уменьшилось на 60% к концу недели применения. К 7 дню использования эксфолиации уменьшились лишь на 66%. На 7-ой день применения симптомы эритемы регрессировали на 60%, проявление мокнутия сократилось 84,7%, отечность сократилась на 57,9% к 7 дню. Площадь поражения кожи уменьшилась всего на 4% к 7 дню использования.

Вывод. Препараты линейки «неотанин» продемонстрировали высокую эффективность и безопасность при первичных и вторичных формах пиодермий у взрослых и детей с рождения. Сравнение результатов применения изученных композиций на основе синтетических танинов с результатами применения традиционных анилиновых красителей позволяет рекомендовать «неотанин» как более эффективный препарат, чем «фулорцин» (как в монотерапии, так и в комбинации с системными антибактериальными препаратами).

Ключевые слова

Пиодермии, импетиго, синтетический танин, анилиновые красители, противомикробные средства, антибиотики, антисептики.

Введение

Пиодермия (син.: импетиго, стрептодермия, стафилодермия) – это гнойничковая инфекция кожи, вызываемая бактериями. Чаще всего возбудителями выступают представители Firmicutes:

the fourth group used an alcoholic solution of carbol-fuchsin (in patients under 10 years of age, an aqueous solution) and systemic antibacterial drugs. The patients were followed up for 5-14 days. The criteria for assessing the safety and efficacy of the study drugs were identical in both groups. The effectiveness of these preparations was assessed dynamically assessing subjective complaints of the patient, the presence and severity of clinical symptoms and the affected area.

Results. In the tannin topical therapy group: after a week of use, the severity of pyoderma symptoms decreased by at least 90%. Soreness was absent on the 7th day of using the drugs, itching and burning decreased to 93.2%. By the 7th day of use, excoriation decreased by 80%. The drugs showed a pronounced anti-inflammatory effect – so, on the 7th day of use, symptoms of erythema regressed by 89.8%, manifestation of wetness and edema was absent in 100% of the patients. The area of skin lesions decreased by 73%. The results of microbial culturing confirm the antibacterial activity of tannin preparation against the main and conditionally pathogenic pathogens of skin pyoderma. In the carbol-fuchsin group: in the carbol-fuchsin topical therapy group: after a week of use, the severity of pyoderma symptoms decreased by only 50%. Soreness decreased by only 55% by the 7th day of using carbol-fuchsin, itching decreased by 50%, burning decreased by 60%. By the 7th day of use, excoriation decreased by only 66%. On the 7th day of application, symptoms of erythema regressed by 60%, manifestation of wetness decreased by 84.7%, swelling decreased by 57.9%. The area of skin lesion decreased by only 4%.

Conclusion. Fixed topical compositions with tannins have demonstrated high efficacy and safety in primary and secondary forms of pyoderma in adults and children including infants. Comparative trial of use of modern medical composition based on synthetic tannins with traditional aniline dyes allows us to recommend «neotannin» product line as a more effective topical formulations than carbol-fuchsin (both in monotherapy and in combination with systemic antibacterial drugs).

Keywords

Pyoderma, impetigo, tannin, synthetic tannin, antibacterial activity, antibiotics.

Staphylococcus и *Streptococcus spp.* В настоящее время наиболее частым возбудителем пиодермий является *S. aureus* (золотистый стафилококк) [1].

Частая заболеваемость, широкая распространенность у населения, рост случаев устойчивости

к противомикробным средствам могут объяснять, современную склонность данных инфекций к рецидивам, увеличение стоимости и сроков их терапии. Все это усугубляется недостаточной эффективностью традиционно применяемых методов лечения и позволяет современным авторам относить банальные микробные инфекции кожи к важным медико-социальным проблемам современной дерматовенерологии [2, 3, 4].

До появления новых классов топических антибиотиков лечение поверхностных форм пиодермий, как правило, ограничивалось использованием наружных форм антисептиков, анилиновых красителей, а также средств экстемпорального приготовления [4, 5, 6].

Лечение бактериальных заболеваний кожи определяется этиологией, патогенезом, клиническими проявлениями и общим состоянием пациента. Несмотря на необходимость индивидуального подхода к лечению каждого больного, существует ряд общих принципов, определяющих стратегию и тактику лечения. Необходимо рациональное использование системной и наружной терапии [7].

Успехи отечественной фармацевтики и внедрение в практику дерматологов инновационных действующих веществ, активных молекул и композиций, побудили нас обратить внимание на синтетические танины, которые проявляют свои многообразные свойства на коже [8].

Известно, что при обработке танинами образуется коагуляционная пленка, которая представлена слоем химически организованными в форме сети протеинами. Таким образом формируется преграда для внедрения микроорганизмов вглубь эпидермиса. В то же время, подсыхание мокнущих высыпных элементов и формирование корок в очагах поражения способствуют устранению питательного субстрата для бактериальных и грибковых колоний. Это может служить фактором редукции риска глубокой и диссеминированной инфекции [9, 10, 11]. Сергеев А.Ю. и соавт. (2019) показали значительную роль колонизации золотистым стафилококком кожи больных атопическим дерматитом [12]. Другими авторами было предположено, что в этом процессе имеют большое значение фибриноген и фибронектин. Так как обе данные молекулы вовлечены в процесс заживления раны, они также могут взаимодействовать с танинами. Следовательно, танины могут быть использованы для предупреждения активной связи золотистого стафилококка с этими молекулярными факторами [13].

Синтетические дубильные вещества являются установленными адъювантами при терапии зудящих, воспалительных, мокнущих поверхностных кожных заболеваний. Терапевтические эффекты синтетических танинов основаны на их дубильном действии, а также на их противомикробном, противовоспалительном и противозудном действиях. С точки зрения фармакологии и клинической применимости, синтетические танины являются особенно универсальными веществами. Они также использовались в качестве безстероидных, противовоспалительных альтернатив лечения, особенно при детских дерматозах. Системного поглощения нет. Из-за их высокого профиля безопасности и хорошей переносимости они подходят для лечения всех возрастных групп. Таким образом, синтетические танины можно безопасно использовать для младенцев и детей, а также во время беременности и лактации [14].

Цель исследования – оценить эффективность спрея/лосьона (суспензии)/крема «неотанин» в терапии пациентов с первичными или вторичными пиодермиями. Оценить и сравнить сроки разрешения клинических проявлений пиодермий на фоне монотерапии «неотанином» или «фукорцином» и оценить безопасность линейки препаратов неотанин в ходе данного исследования.

Материал и методы

Настоящее клиническое исследование, многоцентровое, открытое и сравнительное по дизайну, проводили с марта по сентябрь 2021 г. в четырех лечебно-профилактических учреждениях Москвы и Санкт-Петербурга. В работу были включены 50 пациентов в возрасте от 0 до 77 лет (20 женщин/30 мужчин) с различными вариантами первичных или вторичных пиодермий, находящиеся на амбулаторном или стационарном лечении. Пациенты были рандомизированы в 2 группы: первая группа в качестве наружной монотерапии использовала «неотанин» спрей или лосьон (суспензию) или крем; вторая группа в качестве наружной монотерапии использовала спиртовой раствор «фукорцин» (у пациентов до 10 лет водный раствор); третья группа использовала комбинированную терапию «неотанин» спрей или лосьон (суспензию) или крем и системные антибактериальные препараты; четвертая группа использовала спиртовой раствор «фукорцин» (у пациентов до 10 лет водный раствор) и системные антибактериальные препараты. Пациенты наблюдались в течение 5-14 дней. Досрочное завершение могло быть, начиная с 5

дня после начала исследования (при полном разрешении клинических проявлений) Допускалось отклонение от даты запланированных визитов на ± 2 дня.

Динамика субъективных жалоб у пациентов грудного и раннего детского возраста оценивалась со слов матери, оценивались беспокойство, плохой сон ребенка в течение дня. На проведение исследования было получено решение Этического комитета.

В исследование были включены пациенты с диагнозами:

- первичные поверхностные пиодермии (импетиго, фолликулит, остиофолликулит, сикоз).
- вторичные пиодермии наблюдались у больных при атопическом дерматите, аллергическом контактном дерматите, искусственном дерматите, акне, розацеа, стероидных угрях и при проявлениях герпеса.

У пациентов до 10 лет использовался водный раствор «фулорцин».

Первый день исследования был отборочным, производилась оценка критериев включения и невключения, сбор анамнеза, установка диагноза и регистрация сопутствующих заболеваний и терапии, назначалась терапия (в соответствии с группой исследования). Дополнительно проводилось бактериологическое исследование (посев с очагов поражения кожи). В 1,3,7 дни исследования, в отдельных случаях на 10 и 14 дни производилась оценка субъективных признаков заболевания (жалоб) и оценка объективных клинических признаков пиодермии, фотодokumentирование, оценка площади поражения кожи, мониторинг нежелательных явлений, оценка эффективности терапии. Шкала оценки эффективности терапии врачом (производилась в последний день лечения и определялась следующим образом): Клиническое выздоровление – полное разрешение кожного процесса (1); значительное улучшение – разрешение очагов поражения не менее чем на 70% по сравнению с исходным состоянием (2); улучшение – разрешение высыпаний менее чем наполовину, но ненулевое по сравнению с исходным (3); без изменений – отсутствие изменений/различий по сравнению с исходным состоянием сыпи (4); и ухудшение – более распространенное вовлечение кожи в патологический процесс по сравнению с исходными данными (5).

Критериями исключения (невключения пациентов) в исследование являлись:

- необходимость лечения какими-либо другими препаратами для наружного применения: глю-

кортикостероидами, антибактериальными препаратами.

- пациенты, имеющие непереносимость хотя бы одного из компонентов, входящих в состав препарата.
- отсутствие готовности к сотрудничеству со стороны пациента или родителей пациента.

Критериями эффективности исследуемого препарата была динамика субъективных жалоб (оценка интенсивности каждого признака), объективная оценка состояния пациента и признаков воспаления (наличие и выраженность клинических симптомов).

Все пациенты были разделены на 4 группы:

1 группе – назначалась монотерапия спреем или лосьоном (суспензией) или кремом «неотанин» 3-4 раза в день;

2 группе – назначалась монотерапия раствором «фулорцин» 3-4 раза в день;

3 группе – назначалась терапия спреем или лосьоном (суспензией) или кремом «неотанин» 3-4 раза в день + системная терапия антибиотиками;

4 группе назначалась терапия раствором «фулорцин» 3-4 раза в день + системная антибиотикотерапия.

Общая длительность терапии составила до 14 дней.

При мокнущем процессе на коже применяли лосьон (суспензию) «неотанин», в который помимо синтетического танина и полидоканола входит оксид цинка, для дерматитов с присоединением вторичной флоры и при отсутствии мокнутия использовался крем «неотанин», при обширной площади поражения – спрей «неотанин».

Была допустима сопутствующая терапия: энтеросорбенты, десенсибилизирующие средства, системные антибактериальные (в 3 и 4 группе) и антигистаминные препараты. Наружная терапия – эмоленты.

Недопустимая сопутствующая терапия: топические и системные глюкокортикостероиды, топические антигистаминные и антибактериальные препараты, антисептики, анилиновые красители (кроме пациентов в группе «фулорцина»).

Бактериальный посев был выполнен у 100% пациентов (50 человек). Патогенные микроорганизмы и условно-патогенные расценивались как этиологически значимые.

Список возбудителей, которые высевались в посевах в рамках данного исследования во всех группах с кожных покровов или отделяемого: *Staphylococcus aureus* (13 человек) – 26%, *Staphylococcus epidermidis* (26 человек) – 52%,

Staphylococcus saprophyticus (2 человека) – 4%,
Staphylococcus hemolyticus (5 человек) – 10%,
Actinobacteria (2 человека) – 4%, *Enterococcus faecalis* (2 человека) – 4%.

Результаты и обсуждение

Статистический анализ выполнен с помощью специального программного обеспечения Statistica, разработанный компанией StatSoft.

Производилась оценка субъективных признаков заболевания (жалоб) и объективных клинических признаков пиодермии на 1 визите в день обращения, на 3 день и 7 день (± 2 дня) в баллах, где 0 баллов – это полное отсутствие проявлений, 1 балл – слабые проявления, 2 балла – умеренные проявления, 3 балла – сильные проявления того или иного симптома или признака. В представленных таблицах (№ 2, 4, 6, 8) рассчитано среднее количество баллов в каждой группе исследований.

В таблице 3 представлена оценка субъективных и объективных признаков при монотерапии спреем/лосьоном (суспензией)/кремом «неотанин». При лечении данной линейкой препаратов в монотерапии, болезненность уменьшилась на 3 день лечения на 62%, к 7 дню проявлений данного симптома не выявлялось. Ощущение чувства жжения уменьшилось на 3 день заболевания на 74,7%, а к 7 дню – на 93,2%. Проявления зуда уменьшилось к 3 дню на 58,6%, а к 7 дню на 93%.

При оценке динамики клинических проявлений на коже – эритема уменьшилась на 45,2% к 3 дню, к 7 дню на 89,9%. Проявление отека не наблюдалось. Проявление мокнутия

сократилось на 53,8 % к 3 дню и к 7 дню отсутствовало у всех участников исследования. Экскориации на коже к 3 дню уменьшились на 52%, к 7 дню на 80,2. Образование корок увеличивалось к 3 дню на 46,5%, затем корочки отторгались и количество их сократилось на 55,2% от исходных данных. Трещины на коже эпителизировались на 3 день на 56,6% и к 7 дню на 94,3%.

Общая средняя сумма баллов признаков пиодермии составляла 9 в 1 день, на 3 день составила 4 и улучшилась по сравнению с первым на 44,4%, на 7-й день 0,93 и улучшилась по сравнению с первым на 90%.

Площадь поражения кожи уменьшилась к 3 дню на 18,7%, а к 7 дню на 73%.

Выводы: к 3 дню патологический процесс на коже сократился на 50,6%, а к 7 дню на 90%, что говорит о высокой эффективности линии препаратов «неотанин», особенно лосьона (суспензии) – при наличии мокнутия и зуда на пораженной коже.

Из таблицы 4 мы видим, что при монотерапии раствором «фукорцин» болезненность уменьшилась на 3 день на 35%, к 7 дню на 55 %. Ощущение чувства жжения уменьшилось на 40% к 3 дню заболевания, а к 7 дню на 60%. Проявления зуда уменьшилось к 3 дню на 36,6%, а к 7 дню на 50%.

При оценке результатов клинических проявлений на коже – эритема уменьшилась на 40% к 3 дню, к 7 дню на 56%. Проявление отека сократилось на 3 день на 47,4%, на 7 день сократилось на 57,9% от первоначальных данных. Проявление мокнутия уменьшилось к 3 дню на 53,8%, к 7 дню на 84,7%. Экскориации на коже к 3 дню уменьшились и составляли 58,3% к 7 дню

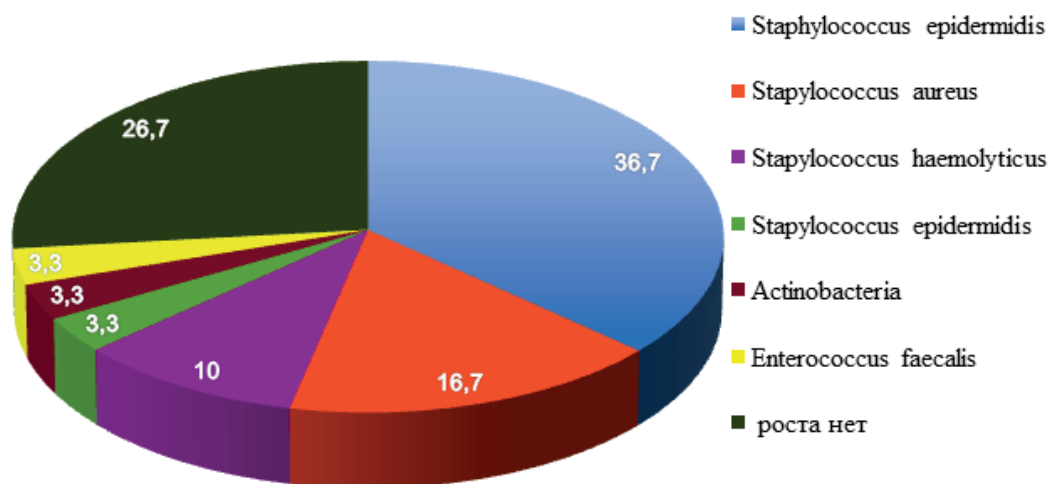


Рис. 1. Результаты бактериального посева (выделенные возбудители) n=30, в % соотношении

Таблица 1. Разделение больных по группам и варианты терапии

Группы	Терапия	Количество человек
1. Монотерапия «неотанином»	Крем/спрей/лосьон (суспензия) «неотанин» 3-4 р. д.	26 (52%)
2. Монотерапия «фукорцином»	Раствор «фукорцин» 3-4 р. д.	12 (24%)
3. Системная а/б + «неотанин»	Крем/спрей/лосьон (суспензия) «неотанин» 3-4 р. д. + системная антибиотикотерапия	7 (14%)
4. Системная а/б + «фукорцин»	Раствор «фукорцин» 3-4 р. д. + системная антибиотикотерапия	5 (10%)
Итого		50 (100%)

Таблица 2. Результаты в 1 группе монотерапии «неотанином»

Оценка	1 день (средний балл)	3 день (средний балл)	7 день (средний балл)
Болезненность	1,5	0,57 (62%)	0 (100%)
Жжение	1,03	0,26 (74,7%)	0,07 (93,2%)
Зуд	1,57	0,65 (58,6%)	0,11 (93%)
Эритема	1,88	1,03 (45,2%)	0,19 (89,9%)
Отек	1,07	0,34 (68,2%)	0 (100%)
Мокнутие	0,65	0,30 (53,8%)	0 (100%)
Экскориации	0,96	0,46 (52%)	0,19 (80,2%)
Корки	0,76	1,11 (146,5%)	0,34 (55,2%)
Трещины	0,53	0,23 (56,6%)	0,03 (94,3%)
Общая средняя сумма баллов	9	4 (44,4%)	0,93 (90%)

Примечание. Общее количество участников - 26 человек. Использовали спрей/лосьон (суспензия)/крем

Таблица 3. Оценка площади поражения кожи в группе пациентов на монотерапии «неотанином»

Показатель	1 день (средний % поражения)	3 день (средний % поражения)	7 день (средний % поражения)
Оценка площади поражения кожи	9,8%	7,96% (18,7%)	2,68% (73%)

Примечание. Использован метод оценки BSA (body surface area)

Таблица 4. Результаты в группе 2: монотерапия раствором «фукорцин»

Оценка	1 день (средний балл)	3 день (средний баллы)	7 день (средний баллы)
Болезненность	1,66	1,08 (35%)	0,75 (55%)
Жжение	1,25	0,75 (40%)	0,5 (60%)
Зуд	1,83	1,16 (36,6%)	0,91 (50%)
Эритема	2,08	1,25 (40%)	0,91 (60%)
Отек	1,58	0,83 (47,4%)	0,66 (57,9%)
Мокнутие	1,08	0,5 (53,8%)	0,16 (84,7%)
Экскориации	1,0	0,58 (58%)	0,66 (66%)
Корки	0,58	1,25 (215%)	1,16 (200%)
Трещины	1,16	0,5 (57,2%)	0,5 (57,2)
Общее среднее	12	7 (42%)	6 (50%)

Примечание: n=12

процент эскориаций возрос до 66,6. Количество корочек увеличилось, к 3 дню, более чем в 2 раза, на 7 день уменьшились на 6,7% по сравнению с 3 днём осмотра. Трещины на коже уменьшились на 57,2% к 3 дню, на 7 день изменений не произошло. Общая средняя сумма баллов на 1-ый день составила 12, на 3 день сократилась на 42% и к 7-му дню на 50% по сравнению с первым днём.

Площадь поражения кожи увеличилась на 3% к 3 дню и уменьшилась на 4% к 7 дню, по сравнению с исходными данными.

Выводы: к 3 дню патологический процесс на коже сократился на 34%, а к 7 дню всего на 52%, что говорит о более низкой силе действия данного препарата по сравнению с монотерапией препаратами серии «неотанин».

На третий день монотерапии «неотанином» по сравнению с монотерапией «фукорцином», болезненность уменьшилась почти в два раза, жжение в 3,5 раза, интенсивность зуда в 2 раза, снижение выраженности отёчности более чем в 2 раза.

На седьмой день монотерапии «неотанином» по сравнению с монотерапией «фукорцином», в группе «неотанина» болезненность прекратилась у всех пациентов, жжение снизилось в 5 раз, интенсивность зуда на 7-й день

была в 9 раз ниже в группе «неотанина», чем в группе «фукорцина», симптом отёчности отсутствовал в группе «неотанина», тогда как в группе «фукорцина» сохранялась отёчность тканей.

Площадь поражения в группе монотерапии «неотанином» достоверно уменьшилась в 5 раз по сравнению с группой «фукорцина» на седьмой день терапии. Площадь поражения в группе «фукорцина» существенно не изменилась.

Из таблицы 6 мы видим, что при комбинированной терапии, болезненность уменьшилась к 3 дню на 81,6%, а к 7 дню прекратилась полностью у всех пациентов. Ощущение чувства жжения полностью исчезло к 3 дню заболевания. Проявление чувства зуда сократилось на 40% к 3 дню и на 7 день на 65%.

При оценке результатов клинических проявлений на коже - эритема уменьшилась на 42,9% к 3 дню, к 7 дню на 66,7%. Проявление отечности кожи уменьшилось на 3 день на 70,6%, на 7 день на 94,2%. Проявление мокнутия уменьшилось на 3 день на 93,8%, а на 7 день сократилось полностью. Эскориации на коже к 3 дню уменьшились на 45% и к 7 на 80%. Количество корочек уменьшилось на 3 день на 29,5%, на 7 день – 70,6%. Трещины эпителизировались к 3 дню на 75%, к 7 дню на 95%.

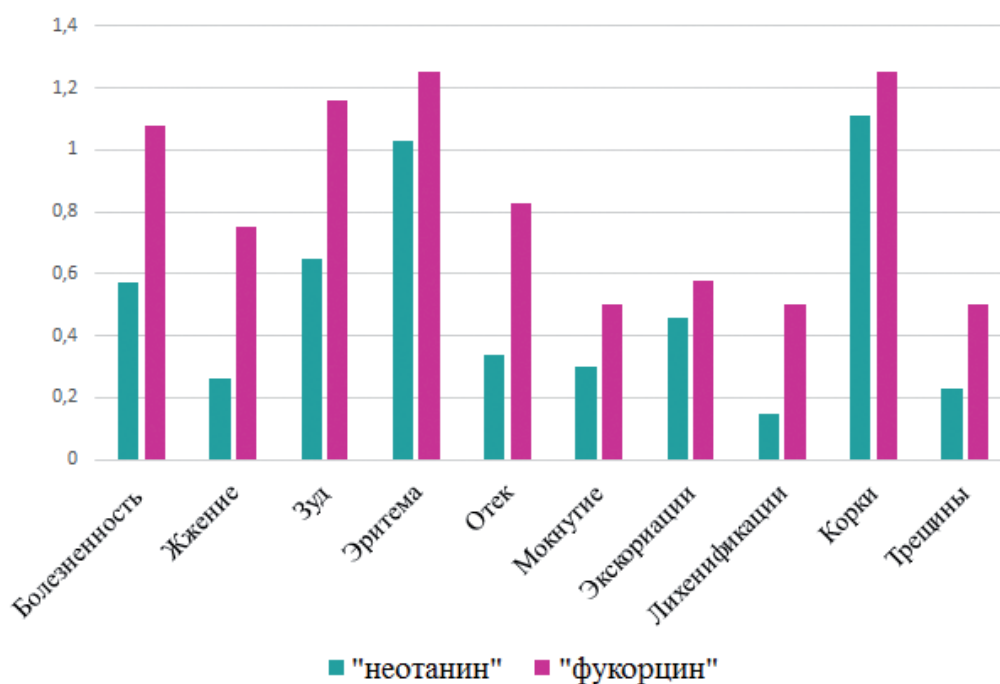


Рис. 2. Сравнение показателей монотерапии «неотанином» с показателями монотерапии раствором «фукорцин» на 3 день лечения

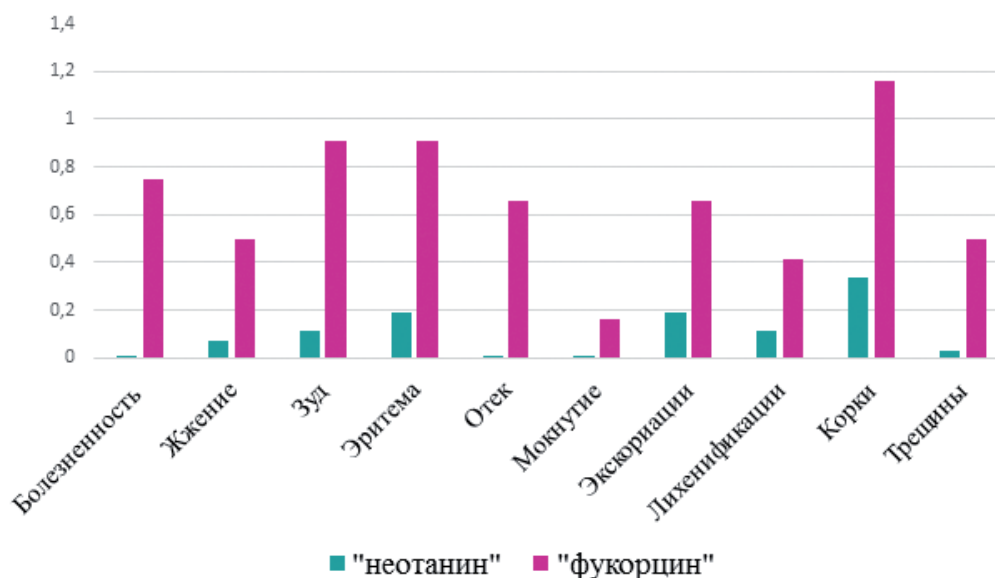


Рис. 3. Сравнение показателей монотерапии «неотанином» с показателями монотерапии раствором «фукорцин» на 7 день лечения

Таблица 5. Оценка площади поражения кожи в группе пациентов на монотерапии раствором «фукорцин»

Показатель	1 день (средний % поражения)	3 день (средний % поражения)	7 день (средний % поражения)
Оценка площади поражения кожи в %	8,3%	8,5% (3%)	8% (4%)

Примечание. Использован метод оценки BSA (body surface area)

Таблица 6. Результаты в группе «неотанин» в комбинации с системной антибиотикотерапией

Оценка	1 день (средний балл)	3 день (средний балл)	7 день (средний балл)
Болезненность	2, 28	0,42 (81,6%)	0 (100%)
Жжение	2	0 (100%)	0(100%)
Зуд	2, 85	1, 71 (40%)	1 (65%)
Эритема	3	1, 71 (42,9%)	1 (66,7%)
Отек	2, 42	0, 71 (70,6%)	0, 14 (94,2%)
Мокнутие	2, 28	0, 14 (93,8%)	0 (100%)
Экскориации	2, 85	1, 57 (45%)	0, 57 (80%)
Корки	2, 42	1, 71 (29,5%)	0, 71 (70,6%)
Трещины	2, 85	0, 71 (75%)	0, 14 (95%)
Общая средняя сумма	22, 9	8 (64%)	3 (87,4%)

Примечание: «неотанин» (крем/лосьон (суспензия)/спрей) использовали 3-4 раза в день, n = 7

Таблица 7. Оценка площади поражения кожи в группе пациентов на комбинированной терапии: «неотанин» + системные антибактериальные препараты

Показатель	1 день (средний % поражения)	3 день (средний % поражения)	7 день (средний % поражения)
Оценка площади поражения кожи	6,4%	4% (37%)	1,71% (73%)

Примечание. Использован метод оценки BSA (body surface area)

Общая средняя сумма баллов на 1 день составляла 22,9 на 3 день – 8 (64%), а к 7 дню составляла 3 (87,4%).

Площадь поражения кожи уменьшилась на 37% к 3 дню терапии, а к 7 дню на 73%.

Выводы: к 3 дню патологический процесс на коже сократился на 60%, а к 7 дню на 91,4%.

По результатам исследования при комбинированной терапии раствором «фукорцин» 3-4 раза в день + системная антибиотикотерапия: болезненность уменьшилась на 3 день на 81,8%, к 7 дню полностью разрешилась. Ощущение

чувства жжения уменьшилось на 66,7% к 3 дню заболевания, а к 7 дню на 88,9%. Проявления зуда уменьшилось к 3 дню на 10%, а к 7 дню на 70%.

При оценке результатов клинических проявлений на коже - эритема уменьшилась на 41,7% к 3 дню, к 7 дню на 83,4%. Проявление отека сократилось на 3 день на 70%, на 7 день не проявлялось. Проявление мокнутия уменьшилось к 3 дню на 85,8%, к 7 дню разрешилось полностью. Экскориации на коже к 3 дню уменьшились на 22,3%, на 7 день на

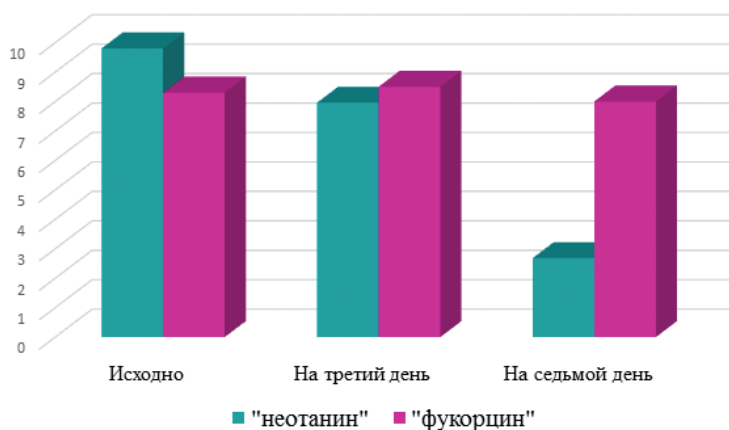


Рис. 4. Сравнение площади поражения кожи в группе пациентов на монотерапии «неотанином» и раствором «фукорцин»

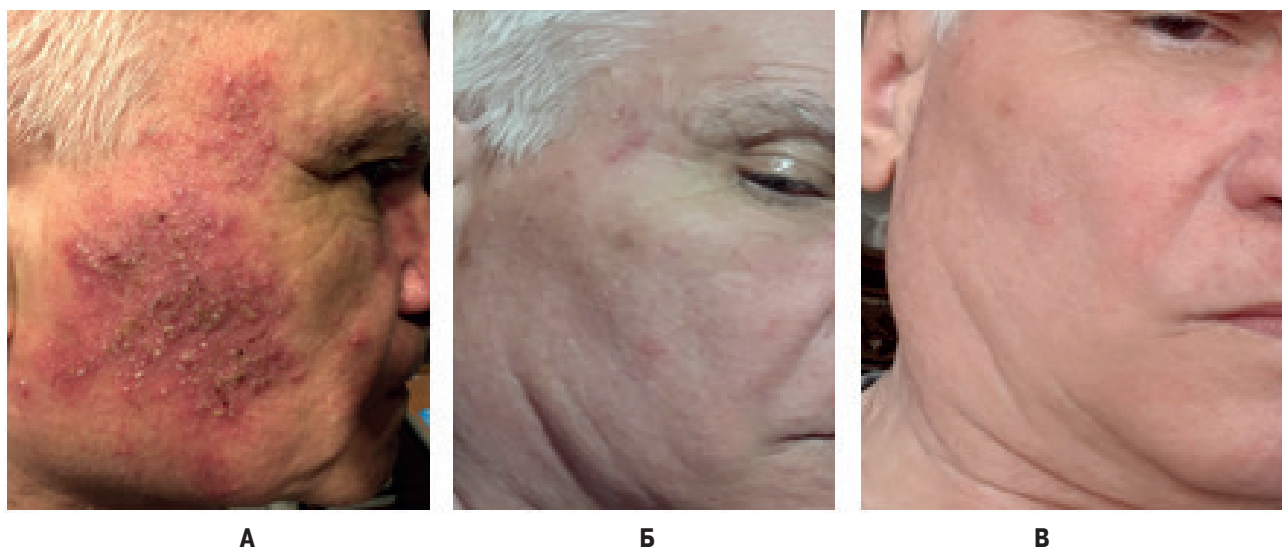


Рис. 5. Клинический случай. Пациент: М., 61 год. Диагноз: Пиодермия кожи, сопутствующие заболевания: розацеа. В посевах (содержимое пустул) обнаружен рост *S. aureus*. Проводимая терапия: монотерапия лосьоном (суспензией) «неотанин» 3-4 раза в день. а – до лечения; б – через 7 дней с начала лечения; в – через 14 дней. Проявление мокнутия и эритема практически исчезли на 7 день лечения, а к 14 дню все клинические проявления пиодермии исчезли полностью.

88,9%. Количество корочек уменьшилось к 3 дню на 11,2%, к 7 дню на 22,3%. Трещины на коже уменьшились на 77,8% к 3 дню, к 7 дню эпителизовались полностью.

Общее среднее количество баллов на 1-й день составляло 16, на 3 день снизилось на 50%, на 7 день на 87%.

Площадь поражения кожи уменьшилась к 3 дню на 4,6%, к 7 дню на 9,3%.

Выводы: в группе пациентов на комбинированной терапии «неотанином» + системная антибактериальная терапия площадь поражения снижалась быстрее в 1,5 раза к 3 дню, и в 3 раза быстрее к 7 дню.

В группе «неотанина» (комбинированная + топическая терапия) отмечена положительная динамика у всех пациентов. У 16 (48%) пациентов результаты оцениваются как значительное улучшение, у 17 (52%) – улучшение.

Таблица 8. Результаты в группе 4: раствор «фулорцин» в комбинации с системной антибиотикотерапией

Оценка	1 день (средний балл)	3 день (средний балл)	7 день (средний балл)
Болезненность	2,2	0,4 (81,8%)	0 (100%)
Жжение	1,8	0,6 (66,7%)	0,2 (88,9%)
Зуд	2	1,8 (10%)	0,6 (70%)
Эритема	2,4	1,4 (41,7%)	0,4 (83,4%)
Отек	2	0,6 (70%)	0 (100%)
Мокнутие	1,4	0,2 (85,8%)	0 (100%)
Экскориации	1,8	1,4 (22,2%)	0,2 (88,9%)
Корки	1,8	1,6 (11,2)	1,4 (22,3%)
Трещины	1,8	0,4 (77,8%)	0 (100%)
Общий средний балл	16	8 (50%)	2 (87%)

Примечание 4 раствор «фулорцин» 3-4 раза в день, n = 5.

Таблица 9. Оценка площади поражения кожи (BSA) в группе пациентов на комбинированной терапии: «неотанин» + системные антибактериальные препараты

Показатель	1 день (средний % поражения)	3 день (средний % поражения)	7 день (средний % поражения)
Оценка площади поражения кожи (BSA) в %	17,2%	16,4% (4,6%)	15,6% (9,3%)

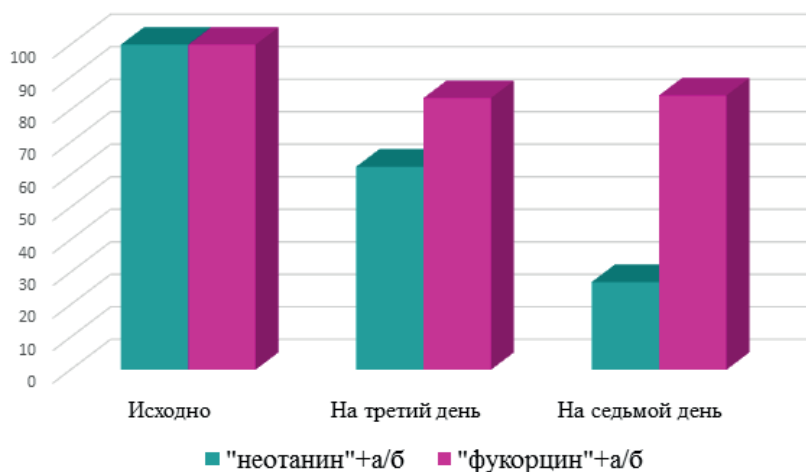


Рис. 6. Темпы уменьшения площади поражения кожи (BSA) при комбинированной терапии с использованием препарата «неотанин» по сравнению с использованием раствора «фулорцин»

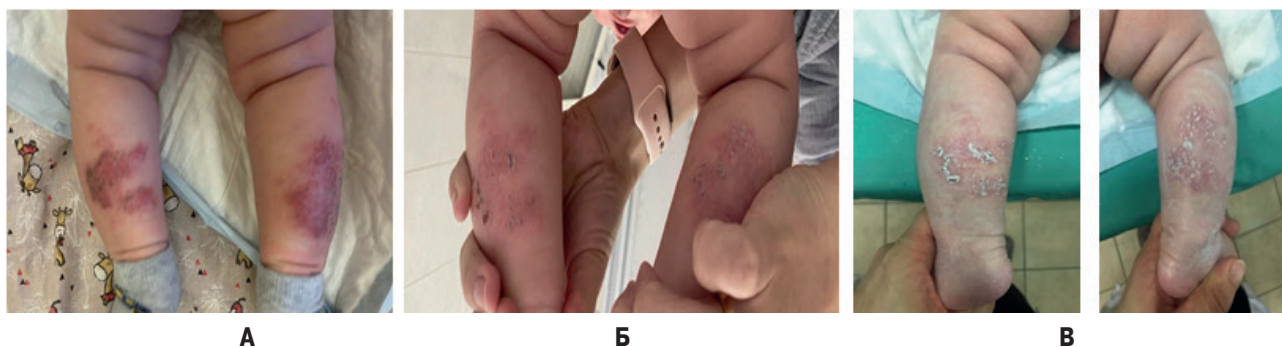


Рис. 7. Клинический случай. Пациент: М. 2021 г.р. (4 месяца). Диагноз: Атопический дерматит, осложнённый пиодермией. Проводимая терапия: лосьоном (суспензией) «неотанин» 3-4 раза в день + системная антибиотикотерапия. А – до лечения; Б – через 3 дня после начала лечения; В – через 7 дней. Проявления отечности и эритемы сократились на 3 день лечения, новых эксфолиаций на 7 день не возникало. Трещины на коже уменьшились к 3 дню, к 7 дню эпителизировались полностью. Эритема сократилась к 7 дню.

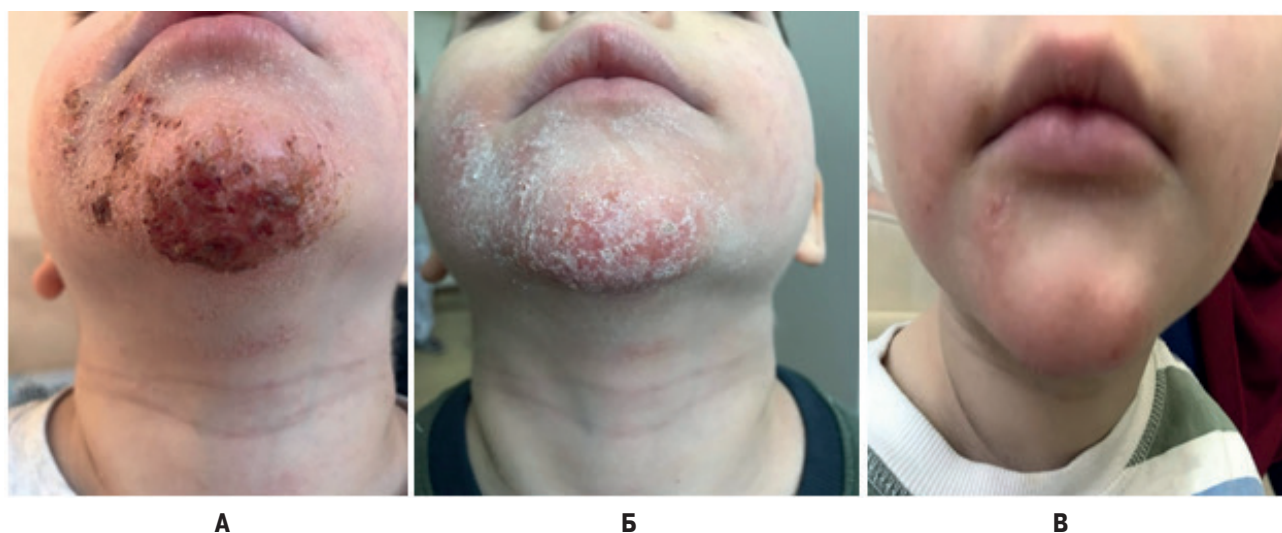


Рис. 8. Клинический случай. Пациент: М., 6 лет. Диагноз: Пиодермия. Осложнённая пиоаллергидами. Сопутствует: Атопический дерматит. Проводимая терапия: лосьоном (суспензией) «неотанин» 3-4 раза в день + системная антибиотикотерапия. А – до лечения; Б – через 3 дня; В – через 7 дней. Проявление мокнутия, эритема и эксфолиации на коже уменьшились к 3 дню лечения, а к 7 дню – корочки и эритема разрешились полностью.

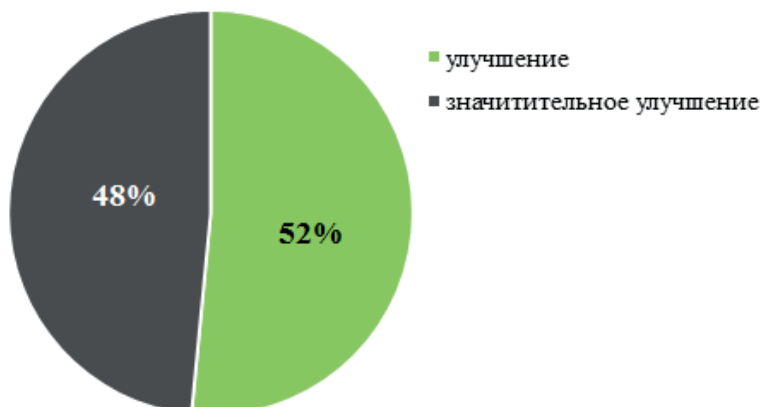


Рис. 9. Оценка эффективности терапии в группе «неотанин» (суммарно)

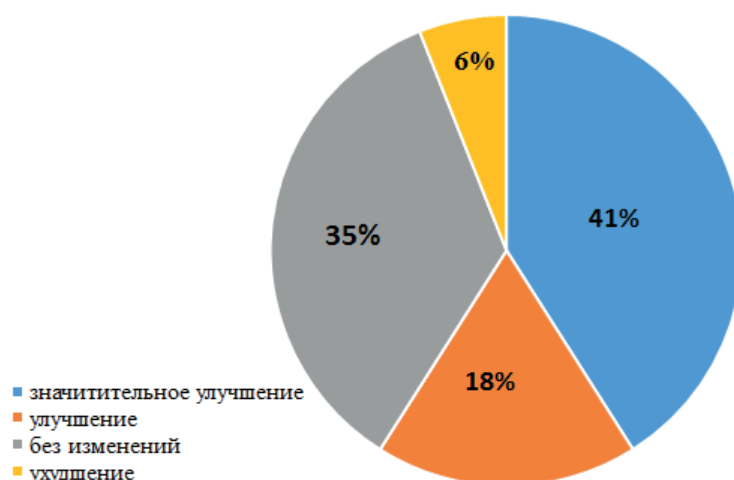


Рис. 10. Оценка эффективности терапии в группе «фукорцина»

В группе «фукорцина» (комбинированная + топическая терапия) отмечена положительная динамика только у 10 (59%) пациентов. У 6 (35%) не наблюдалось положительной динамики, у 1 (6%) отмечено ухудшение.

В группе «неотанина» (комбинированная + топическая терапия) терапия была эффективнее в 2 раза по сравнению с группой «фукорцина» (комбинированная + топическая терапия).

Все пациенты, получавшие терапию препаратами серии «неотанин», отметили удобство использования препаратов и приверженность к лечению, при этом на «фукорцине» – неудобство в использовании и чрезмерно красящее действие анилинового красителя.

Указанные факты могут объяснять частый выбор отечественных врачей в пользу серии препаратов «неотанин», включающей в себя лосьон (суспензию), спрей и крем. Основными активными компонентами данной серии являются синтетический танин и полидоканол. Кроме того, в одну из композиций серии – лосьон (суспензию) – добавлен оксид цинка. Наряду с противозудным действием, синтетический танин отличается вяжущим, противовоспалительным и противомикробным эффектами, а также уменьшает трансэпидермальную потерю воды (TEWL) [15].

Вторым активным компонентом серии препаратов «неотанин» является полидоканол, оказывающий противозудное действие. Противозудный эффект полидоканола развивается через 5-10 мин после нанесения на поверхность кожи. Продолжительность его действия составляет около 3-4 ч. Кроме того, полидоканол усиливает вяжущее и подсушивающее действия синтетического танина. Он способствует эпителизации

эрозий, оказывает локальное анестезирующее действие, снижает чувствительность и проводимость афферентных нервных окончаний.

Полидоканол как противозудное и местноанестезирующее средство входит в Европейское руководство по хроническому зуду (2012 г.), Рекомендации Ассоциации научных медицинских обществ в Германии (AWMF) по диагностике и лечению атопического дерматита (2016 г.), Рекомендации Европейского дерматологического форума (EDF) по лечению атопической экземы/ атопического дерматита (2018 г.) [16, 17, 18].

В одном из исследований ранее подтвердилось выраженное регенерирующее действие «неотанина», что проявлялось быстрым восстановлением целостности кожных покровов [19].

Выводы

Проведенное клиническое исследование подтверждает эффективность и безопасность спрея, лосьона (суспензии), крема «неотанин» в терапии пациентов с различными формами первичных и вторичных пиодермий и позволяет рекомендовать данные препараты у пациентов разных возрастов (с рождения) с различными клиническими проявлениями и формами заболевания.

В последние десятилетия отмечается рост резистентности ко многим антибактериальным препаратам, что обусловлено их нерациональным и бесконтрольным применением.

Препараты линейки «неотанин» высокоэффективны в любой период воспалительного процесса на коже, в качестве антибактериального местного препарата. Через неделю применения выраженность симптоматики уменьшилась не менее, чем на 80%. Болезненность, зуд и жжение

купились к концу недели использования полностью.

Препараты «неотанина» продемонстрировали выраженное регенерирующее действие на коже. К 7 дню использования эксфолиации отсутствовали у 80% пациентов. Также препараты показали выраженное противовоспалительное действие, на 7 день применения симптомы эритемы и отёчности регрессировали у 90% пациентов, проявление мокнутия отсутствовало у 100% наблюдаемых.

Все пациенты на терапии линейкой «неотанин» отметили удобство использования препаратов и приверженность к лечению и не отмечали побочных действий на препараты.

Литература

1. Pereira LB. Impetigo – review. *An Bras Dermatol*. 2014 Mar-Apr; 89(2): 293-299. doi: 10.1590/abd1806-4841.20142283. PMID: 24770507; PMCID: PMC4008061.
2. Тамразова О.Б., Шмелева Е.А., Миронова А.К. и др. Современный взгляд на этиопатогенез, клинические проявления и лечение пиодермий у детей. *Медицинский совет*. 2020; (1): 118-129. doi: 10.21518/2079-701X-2020-1-118-129.
3. Скрипкин Ю.К., Бутов Ю.С., Иванов О.Л. *Дерматовенерология. Национальное руководство*. М.: Гэотар-Медиа; 2014: 319-356.
4. Oh J., Byrd A.L., Deming C. et al. NISC Comparative Sequencing Program, Kong HH, Segre JA. Biogeography and individuality shape function in the human skin metagenome. *Nature*. 2014 Oct 2; 514(7520): 59-64. doi: 10.1038/nature13786. PMID: 25279917; PMCID: PMC4185404.
5. Олисова О.Ю., Плиева Л.Р. *Терапия пиодермий*. РМЖ. 2014; 8: 610.
6. Федеральные клинические рекомендации. *Дерматовенерология 2015: Болезни кожи. Инфекции, передаваемые половым путем*. 5-е изд., перераб. и доп. М.: Деловой экспресс 2016: 352-371.
7. *Венерические болезни и дерматозы аногенитальной области: иллюстрированное руководство для врачей*. Под ред. Д.В. Заславского. Москва: ГЭОТАР-Медиа, 2020, 640 с.
8. Fölster-Holst R., Latussek E. Synthetic tannins in dermatology—a therapeutic option in a variety of pediatric dermatoses. *Pediatr Dermatol*. 2007 May-Jun; 24(3): 296-301. doi: 10.1111/j.1525-1470.2007.00406.x.
9. Mrowietz U., Keine P., Wiedow O. Lokaltherapie mit synthetischem Gerbstoff—Erfahrungen mit einer neuen Anwendungsform. *Dt Dermatol* 1995; 43: 563–569.
10. Ney K., Ernerth M. Untersuchungen zur Wirkung von Adstringentien im Mundbereich. *SÖFW* 1989; 115: 183–186.

Сведения об авторах:

Заславский Денис Владимирович – главный специалист по дерматовенерологии и косметологии МЗ РФ в Северо-Западном округе РФ; д.м.н., профессор кафедры дерматовенерологии Санкт-Петербургского государственного педиатрического медицинского университета, член Совета директоров Европейской академии дерматологии и венерологии, врач-дерматовенеролог, г. Санкт-Петербург. 194100, г. Санкт-Петербург, ул. Литовская д.2, E-mail: venerology@gmail.com, РИНЦ SPIN-код: 5832-9510, AuthorID: 635374.

Искра Александр Сергеевич – врач-дерматовенеролог, врач высшей категории, ведущий специалист Медицинского центра «XXI век», аспирант кафедры реабилитации ФП и ДПО Санкт-Петербургского Медицинского Педиатрического Университета Медицинский центр «XXI век» 194044, Санкт-Петербург, Б. Сампсониевский пр., д. 45, E-mail: neonatol@list.ru. РИНЦ SPIN-код: 7731-2197, AuthorID: 1120523.

Искра Екатерина Леонидовна – врач-дерматовенеролог, доцент кафедры клинической медицины и гериатрии, Санкт-Петербургский медико-социальный институт, 195271, Санкт-Петербург, Кондратьевский проспект д. 72 литера «А». E-mail: e.iskra.doc@mail.ru. РИНЦ SPIN-код: 5856-9760, AuthorID: 908630.

Шандер Эльмира Зиятдиновна – врач-дерматовенеролог, миколог, трихолог. Москва, ООО "Сеть Семейных Медицинских Центров" Клиника «Семейная», Каширское ш., д.56, к.1. E-mail: ElmiraShander@mail.ru.

Поступила 27.05.2021 г.

Заключение

В настоящее время пиодермии кожи остаются важной медико-социальной проблемой в силу их высокой распространенности.

Результаты проведенного исследования позволяют рекомендовать линейку препаратов «неотанин» (крем/лосьон (суспензия)/спрей) для лечения первичных и вторичных пиодермий, как в монотерапии, так и в сочетании с системными антибиотиками, в качестве средств безопасной и эффективной терапии у взрослых и детей с рождения, в амбулаторных или стационарных условиях медицинских учреждений.

11. Wiedow O., Weindler F., Mrowietz U. The effect of tamol on human mast cell chymase and plasmin. *Skin Pharmacol* 1997; 10: 90–96.
12. Cho S.H., Strickland I., Boguniewicz M. et al. Fibronectin and fibrinogen contribute to the enhanced binding of *Staphylococcus aureus* to atopic skin. *J Allergy Clin Immunol* 2001; 108: 269–274.
13. Сергеев А.Ю., Бурцева Г.Н., Сергеева М.А. Новые концепции и поиски решения проблемы стафилококковых инфекций в дерматологии Иммунопатология, аллергология, инфектология 2019; 3: 48-62.
14. Mrowietz U., Ternowitz T., Wiedow O. Selective inactivation of human neutrophil elastase by synthetic tannin. *J Invest Dermatol* 1991; 97: 529–533.
15. Fölster-Holst R., Latussek E. Синтетические танины в дерматологии - терапевтический вариант в различных детских дерматозах. *Педиатр Дерматол*. 2007 Май-Июнь; 24(3): 296-301. doi: 10.1111/j.1525-1470.2007.00406.x. PMID: 17542884.
16. Weissshaar E., Szepletowski J.C., Darsow U. et al. European Guideline on Chronic Pruritus. DOI: 10.2340/00015555-1400.
17. Werfel T., Heratizadeh A., Aberer W. et al. S2k guideline on diagnosis and treatment of atopic dermatitis – short version. *Allergo J Int* 2016; 25: 82–95/ DOI: 10.1007/s40629-016-0104-6/
18. Wollenberg A., Girolomoni G., Simon D. et al. Consensus based European Guidelines for Treatment of Atopic Eczema 1 (Atopic Dermatitis) in Adults and Children 2 Part I. *EDF Guideline AE part I and II final* – 24.01.18.
19. Заславский Д.В., Туленкова Е.С., Монахов К.Н. Экзема: тактика выбора наружной терапии. *Вестник дерматологии и венерологии*. 2018; 94 (3): 56-66. – DOI 10.25208/0042-4609-2018-94-3-56-66.