

УДК: 616-06

DOI: 10.14427/jipai.2021.4.49

## COVID-19 ассоциированные инвазивные микозы

О.Ю. Куцевалова<sup>1</sup>, А.В. Антонец<sup>2,3,4</sup>, В.Б. Крылов<sup>3</sup>, Н.Э. Нифантьев<sup>3</sup>, Д.И. Мирошниченко<sup>5</sup>,  
А.В. Микутин<sup>5</sup>

<sup>1</sup> ФГБУ «Национальный медицинский исследовательский центр онкологии» Минздрава РФ, 344037, г.Ростов-на-Дону, Россия

<sup>2</sup> ФГБОУ ВО «Ростовский государственный медицинский университет» Минздрава РФ, г.Ростов-на-Дону, Россия

<sup>3</sup> Институт органической химии им. Н.Д. Зелинского РАН, г.Москва, Россия

<sup>4</sup> ФГБОУ ВО «Донской государственный технический университет», г.Ростов-на-Дону, Россия

<sup>5</sup> ГБУ РО «Ростовская областная клиническая больница», г.Ростов-на-Дону, Россия

## COVID-19 associated invasive mycoses

O.U. Kutsevalova<sup>1</sup>, A.V. Antonets<sup>2,3,4</sup>, V.B. Krylov<sup>3</sup>, N.E. Nifantiev<sup>3</sup>, D.I. Miroshnichenko<sup>5</sup>,  
A.V. Mikutin<sup>5</sup>

<sup>1</sup> National Medical Research Center of Oncology, Rostov-on-Don, Russia

<sup>2</sup> Rostov State Medical University, Rostov-on-Don, Russia

<sup>3</sup> N.D. Zelinsky Institute of Organic Chemistry, Russian Academy of Sciences, Moscow, Russia

<sup>4</sup> Don State Technical University, Rostov-on-Don, Russia

<sup>5</sup> Rostov Regional Clinical Hospital, Rostov-on-Don, Russia

### Аннотация

Пандемия COVID-19 обнаружила новые формы инвазивных грибковых инфекций. Без своевременной диагностики и лечения летальность достигает 100%. Проанализирован 31 наблюдаемый случай инвазивного мукормикоза и аспергиллеза у пациентов с COVID-19 для выявления факторов риска, временной последовательности появления клинических симптомов, особенностей диагностики. Мажорными предрасполагающими факторами явились сахарный диабет, иммуносупрессивная терапия, онкологические заболевания.

### Ключевые слова

COVID-19, мукормикоз, аспергиллез, инвазивный микоз, оппортунистические инфекции.

### Summary

The COVID-19 pandemic has revealed the new forms of invasive fungal infections. Without timely diagnosis and treatment, mortality reaches 100%. We analyzed 31 observed cases of invasive mucormycosis and aspergillosis in patients with COVID-19 to identify risk factors, the time sequence of the onset of clinical symptoms, and diagnostic features. Major predisposing factors were diabetes mellitus, immunosuppressive therapy, and oncological diseases.

### Keywords

COVID-19, mucormycosis, aspergillosis, invasive mycosis, opportunistic infections.

### **Введение**

Эпидемия респираторной инфекции, вызванной новым коронавирусом SARS-CoV-2, возникшая к концу 2019 года в Китае, сейчас

носит пандемический характер с огромным количеством летальных исходов [1]. Смертность сильно различается между странами, с необъяснимо высоким уровнем в некоторых из них.

По мере распространения вирусной инфекции в стационарах возникают новые клинические проблемы. Кроме распространенной заболеваемости и смертности у пациентов с COVID-19 повышен риск ко-инфекции, которая представляет собой серьезную угрозу для больных и до сих пор плохо изучена, особенно у пациентов с острым респираторным дистресс-синдромом [2-6].

Критически больные пациенты с COVID-19 имеют более высокие уровни провоспалительных (ИЛ-1, ИЛ-2, ИЛ-6, некроз опухоли альфа), снижение противовоспалительных (ИЛ-4, ИЛ-10) цитокинов, лимфопению (резкое снижение Т-лимфоцитов, CD4 + и CD8 +), сниженный уровень интерферона- $\gamma$ . Эта тяжелая клиническая ситуация увеличивает риск серьезных грибковых инфекций, таких как инвазивный аспергиллез легких, инвазивный кандидоз или пневмоцистная пневмония [7].

Несмотря на небольшое количество публикаций из-за короткого времени пандемии, были обнародованы исследования, в которых выявлено значительное количество госпитализированных пациентов с COVID-19 со вторичными грибковыми инфекциями, вызвавшими серьезные осложнения и даже смерти [8]. В последнее время появились сообщения о том, что после второй волны COVID-19 в Индии наблюдается стремительный рост заболеваемости COVID-19 ассоциированным мукормикозом (САМ). САМ – смертельное дополнение к пандемическому спектру [9-11]. Хотя это редкое, агрессивное и оппортунистическое заболевание, связанные с ним заболеваемость и смертность значительны.

В то же время роль оппортунистических грибковых инфекций в заболеваемости и смертности пациентов с COVID-19 остается менее определенной [12]. Основной причиной является сложное взаимодействие факторов, усугубляющих течение как непосредственно COVID-19, так и повышающих риск самих микозов. Как правило, это неконтролируемый диабет, нерациональное и чрезмерное использование антибиотиков, стероидов и ослабленная иммунная система. Разрушительные и смертельные последствия САМ теперь привлекли внимание всего мира.

Аспергиллез легких, связанный с COVID-19, следует рассматривать как серьезное и потенциально опасное для жизни осложнение у пациентов с тяжелой формой COVID-19, получающих иммуносупрессивную терапию [13-15]. Профилактика и эффективное лечение инвазивного микоза зависят от его раннего и точного диагноза,

сопровождаемого мультимодальным терапевтическим подходом [16].

*Цель:* проанализировать наблюдаемые случаи инвазивных микозов у пациентов с COVID-19 для выявления факторов риска, временной последовательности появления клинических симптомов, особенностей диагностики.

## Методы

Проанализированы данные 31 пациента в возрасте от 43 до 73 лет, которые были госпитализированы в ковидные отделения лечебных учреждений Ростовской области в период с 15 сентября по 15 ноября 2021 года, инфицированные COVID-19 с последующим выявленным инвазивным микозом. В диагностических исследованиях для выявления грибковой инфекции были проведены: стандартная микроскопия с окраской по Граму, флуоресцентная микроскопия с калькофлуором белым, микробиологические исследования некротизирующих тканей носа, мокроты, бронхоальвеолярного лаважа (БАЛ) и иммуноферментное исследование на галактоманнан. Определение галактоманнана в сыворотке и БАЛ осуществлялось с использованием набора реагентов для иммуноферментного анализа галактоманнатового антигена *Aspergillus* «GalMAG-ИФА» (ООО Хема, Россия).

## Результаты

Согласно клинической характеристике, у 29 больных был изначально сахарный диабет 2 типа, во время лечения в ковидных госпиталях уровень глюкозы в крови от 25 до 35 ммоль/л, у одного пациента сахарный диабет был диагностирован только на фоне COVID-19 и один изначально без сахарного диабета на фоне лечения COVID-19 с уровнем глюкозы в пределах 10-12 ммоль/л. Все пациенты получали системные кортикостероиды для лечения COVID-19 в дозе 20 мг/сут. Пять пациентов имели онкологические заболевания (не онкогематологические), четверо из которых получали таргетную терапию. Ни у кого из пациентов не было нейтропении и лейкопении, кроме одного пациента с незначительной лейкопенией и двух пациентов с лимфопенией. У двух пациентов наблюдался моноцитоз.

Средняя продолжительность между диагнозом COVID-19 и развитием симптомов инвазивного микоза составила 12,1 дня. У одного пациента первые признаки мукормикоза были уже при госпитализации. Никто из пациентов не находился в отделениях анестезиологии и реанимации. У всех пациентов, как правило, первым

настораживающим симптомом становился внезапный птоз верхнего века, зачастую ошибочно принимаемый за тромбоз параназального синуса. Затем обнаруживали некроз мягких тканей назальной области. Всем пациентам была выполнена эндоскопическая санация пазух носа, тогда как двум пациентам потребовалась экзентерация орбиты. При последнем осмотре пациенты были живы, получали противогрибковую терапию.

### Диагностика

На первом этапе лабораторной диагностики некротизированные ткани носоглотки были очень информативны – так как входными воротами для грибов является носоглотка и процедура забора материала менее инвазивная. Исследование состояло из микроскопии с окраской препарата по Граму для общей оценки препарата и калькофлуором белым. Микробиологическое исследование включало посев на различные питательные среды, включая агар Сабуро.

При микроскопии по Граму были обнаружены лейкоциты в большом количестве и отсутствие клеток бактерий. Исследование с калькофлуором белым позволило обнаружить мицелий. Обращали внимание на угол разветвления нитей. У рода *Mucor* он различен, но чаще тупой, нити мицелия несептированные, с двухконтурной оболочкой и крупнозернистой цитоплазмой (рис. 1). Мицелий у рода *Aspergillus* ветвится под углом 45°С и поделен на септы (рис. 2). При подозрении на микоз нижних дыхательных путей, учитывая состояние пациентов, для исследования требовалась сложная инвазивная процедура – бронхоскопия и БАЛ.

Первые результаты при микроскопии были получены в течение часа от доставки материала в лабораторию. Через 48-72 часа был обнаружен рост плесневых грибов на агаре Сабуро (рис. 3-5).

Иммуноферментный анализ для определения галактоманна выполняли в сыворотке крови и, в ряде случаев, при доступности в БАЛ.

Диагноз инвазивного микоза был основан на клинических данных, особенностях культуры и микроскопического исследования некротизирующих тканей, положительного теста на галактоманнан.

Таким образом, диагноз риноцеребеллярного САМ был установлен у 14 пациентов, 3 из которых имели также легочный инвазивный мукормикоз, 1 пациент – сочетанный мукормикоз и аспергиллез. Внешний вид пациента с риноцеребеллярным мукормикозом представлен на рис. 6.

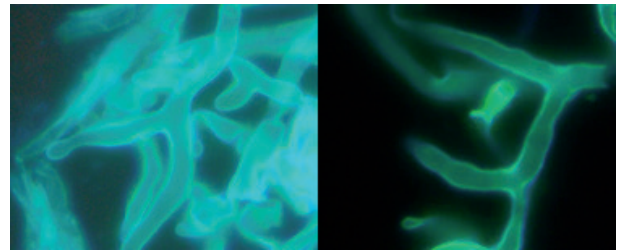


Рис. 1. Микроскопическое исследование с окраской калькофлуором белым. Несептированный мицелий гриба рода *Mucor*




Рис. 2. Микроскопическое исследование с окраской калькофлуором белым. Септированный мицелий с ветвлением под углом 45°С гриба рода *Aspergillus*

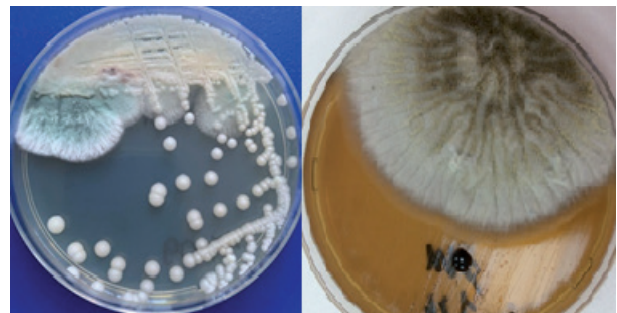

Рис. 3. Разновидности плесневых грибов рода *Aspergillus*

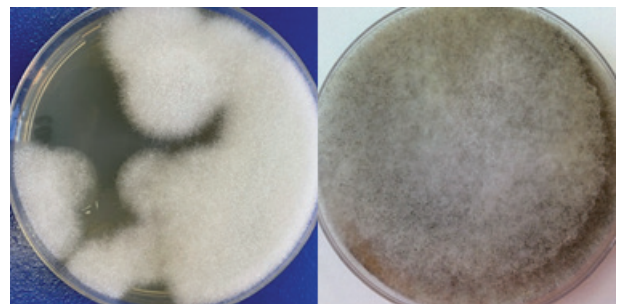


Рис. 4. Разновидности плесневых грибов рода *Mucor*

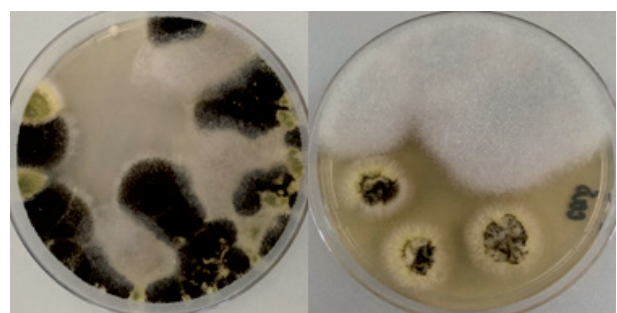


Рис. 5. Сочетание плесневых грибов рода *Mucor* и *Aspergillus*

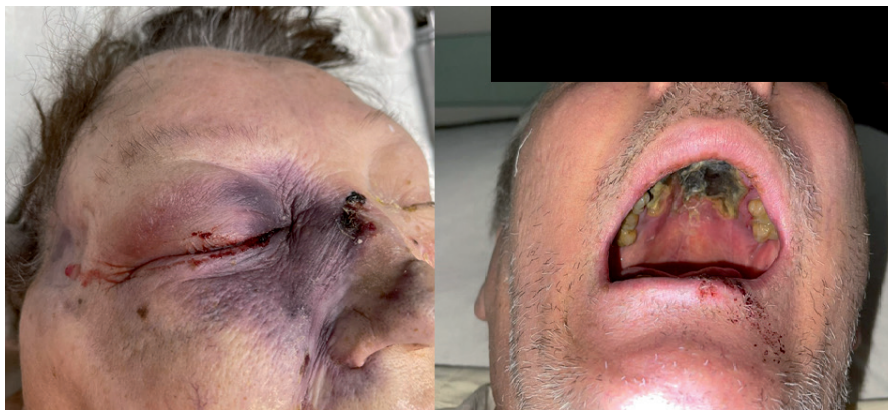

Рис. 6. Внешний вид пациента с инвазивным риноцеребральным мукормикозом

### Выводы

Пандемия COVID-19 обнаружила новые потенциально летальные формы инвазивных микозов. Мукормикоз и аспергиллез представляют собой опасную для жизни оппортунистическую инфекцию, и пациенты с COVID-19 средней и тяжелой степени более восприимчивы к ней. Неконтролируемый сахарный диабет и применение кортикостероидов повышают риск инвазивных микозов, которые могут развиваться в ходе болезни или как следствие. Без лечения летальность достигает 100%, а специфическая антимикотическая терапия невозможна без диагностики.

Следует отметить, что вспышка ассоциированных с COVID-19 микозов в Ростовской области, вероятно, была вызвана сочетанием

взаимосвязанных факторов риска: неконтролируемого сахарного диабета, и, вероятно, самого COVID-19. Обращает внимание тот факт, что у пациентов не было выраженной лейкопении и нейтропении. Надлежащее использование стероидов у пациентов с тяжелой формой COVID-19, а также скрининг и оптимальный контроль гипергликемии могут предотвратить жизнеугрожающую грибковую инфекцию, а врачебная настойчивость в отношении инвазивных микозов у пациентов с COVID-19 и надежные инструменты лабораторной диагностики – выявить опасное заболевание на ранней стадии.

*Работа выполнена при частичной поддержке Российского научного фонда РФ (Грант No. 19-73-30017).*

### Литература

1. Gagneux J.P., Bougnoux M.E., Dannaoui E. et al. Invasive fungal diseases during COVID-19: We should be prepared. *Journal de Mycologie Me'dicale* 30. 2020: 1009712. doi: org/10.1016/j.mycmed.2020.100971.
2. Segrelles-Calvo G., Araújo G.R.S., Llopis-Pastor E. et al. Prevalence of opportunistic invasive aspergillosis in COVID-19 patients with severe pneumonia. *Mycoses*. 2021 Feb;64(2):144-151. doi: 10.1111/myc.13219. Epub 2020 Dec 3.
3. Fekkar A., Lampros A., Mayaux J. Occurrence of Invasive Pulmonary Fungal Infections in Patients with Severe COVID-19 Admitted to the ICU. *Am J Respir Crit Care Med*. 2021 Feb 1;203(3):307-317. doi: 10.1164/rccm.202009-3400OC.
4. Segrelles-Calvo G., de S Araújo G.R., Frases S. Systemic mycoses: a potential alert for complications in COVID-19 patients. *Future Microbiol*. 2020 Sep;15:1405-1413. doi: 10.2217/fmb-2020-0156.
5. Zhang H., Zhang Y., Wu J. Risks and features of secondary infections in severe and critical ill COVID-19 patients. *Emerg Microbes Infect*. 2020 Dec;9(1):1958-1964. doi: 10.1080/22221751.2020.1812437.
6. Hughes S., Troise O., Donaldson H. et al. Bacterial and fungal coinfection among hospitalized patients with COVID-19: a retrospective cohort study in a UK secondary-care setting. *Clin Microbiol Infect*. 2020 Oct;26(10):1395-1399. doi: 10.1016/j.cmi.2020.06.025.
7. Pemán J., Ruiz-Gaitán A., García-Vidal C. Fungal coinfection in COVID-19 patients: Should we be concerned? *Rev Iberoam Micol*. 2020 Apr-Jun;37(2):41-46. doi: 10.1016/j.riam.2020.07.001.
8. Ripa M., Galli L., Poli A. Secondary infections in patients hospitalized with COVID-19: incidence and predictive factors. COVID-BioB study group. *Clin Microbiol Infect*. 2021 Mar;27(3):451-457. doi: 10.1016/j.cmi.2020.10.021.
9. Samson R., Dharn M. Mucormycosis associated with COVID-19: emerging technologies for early and rapid diagnosis PMID: 34900512 PMCID: PMC8647065 DOI: 10.1007 / s13205-021-03080-4.
10. Aranjani J.M., Manuel A., Razak H.I.A. COVID-19-associated mucormycosis: an evidence-based critical review of the emerging burden of infection during the second wave of the pandemic in India. DOI: 10.1371 / journal. pntd. 0009921.

11. Mehta S., Pandey A. Rhino-Orbital Mucormycosis Associated With COVID-19. *Cureus*. 2020 Sep 30;12(9):e10726. doi: 10.7759/cureus.10726.
12. Salehi M., Ahmadikia K., Badali H. et al. Opportunistic Fungal Infections in the Epidemic Area of COVID-19: A Clinical and Diagnostic Perspective from Iran. *Mycopathologia*. 2020 Aug;185(4):607-611. doi: 10.1007/s11046-020-00472-7.
13. Bartoletti M., Pascale R., Cricca M. et al. Epidemiology of Invasive Pulmonary Aspergillosis Among Intubated Patients With COVID-19: A Prospective Study; PREDICO Study Group. *Clin Infect Dis*. 2021 Dec 6;73(11):e3606-e3614. doi: 10.1093/cid/ciaa1065.
14. Machado M., Valerio M., Alvarez-Uría A. et al. Invasive pulmonary aspergillosis in the COVID-19 era: An expected new entity. *COVID-19 Study Group. Mycoses*. 2021 Feb;64(2):132-143. doi: 10.1111/myc.13213.
15. White P.L., Dhillon R., Cordey A. A National Strategy to Diagnose Coronavirus Disease 2019-Associated Invasive Fungal Disease in the Intensive Care Unit. *Clin Infect Dis*. 2021 Oct 5;73(7): e1634-e1644. doi: 10.1093/cid/ciaa1298.
16. Lai C.C., Yu W.L. COVID-19 associated with pulmonary aspergillosis: A literature review. *J Microbiol Immunol Infect*. 2021 Feb;54(1):46-53. doi: 10.1016/j.jmii.2020.09.004.

### Сведения об авторах:

Куцевалова Ольга Юрьевна – к.б.н., зав. лабораторией клинической микробиологии Национального исследовательского медицинского центра онкологии, г. Ростов-на-Дону, ул. 14 линия 63. E-mail: olga\_kutsevalova@mail.ru, тел. +79054530215.

Антонец Анна Валерьевна – к.м.н., врач-генетик ФГБОУ ВО РостГМУ МЗ РФ, н.с. лаборатории химии гликоконъюгатов ИОХ РАН, доцент кафедры биоинженерии ФГБОУ ВО ДГТУ.

Крылов Вадим Борисович – к.х.н., с.н.с. лаборатории химии гликоконъюгатов ИОХ РАН.

Нифантьев Николай Эдуардович – член-корр. РАН, зав. лабораторией химии гликоконъюгатов ИОХ РАН.

Мирошниченко Дмитрий Иванович – врач клинический фармаколог ГБУ РО «Ростовская областная клиническая больница».

Микутин Андрей Владимирович – врач анестезиолог-реаниматолог, зав. отделением анестезиологии и реанимации №1 ГБУ РО «Ростовская областная клиническая больница».

Статья принимает участие в конкурсе научных публикаций по медицинской микологии, объявленном Академией Микологии в 2021 году