

Иммуногистохимическое исследование прогностических маркеров опухоли в рецидивирующих муцинозных карциномах яичников

О.Н. Новичкова¹, Л.М. Яковлева¹, Е.В. Новичков²

¹ БУ «Республиканская станция переливания крови» Минздравсоцразвития Чувашии, Чебоксары, Россия

² ФГОУ ВПО «Чувашский государственный университет им. И.Н. Ульянова», Чебоксары, Россия

Immunohistochemical study of prognostic tumor markers in recurrent mucinous carcinoma of the ovary

O.N. Novichkova¹, L.M. Yakovleva¹, E.V. Novichkov²

¹ Republican blood transfusion station of health Ministry of Chuvash Republic, Cheboksary, Russia

² Chuvash state University. I.N. Ulyanov, Cheboksary, Russia

Аннотация

Наше исследование направлено на выявление иммуногистохимического профиля муцинозных карцином яичников, обладающих высоким риском развития рецидива. Проведено гистологическое и иммуногистохимическое изучение 20 карцином яичников муцинозного гистологического строения. Антигены определяли на срезах, приготовленных из опухолевых тканей, заключенных в парафин после предварительной демаскировки авидин-биотиновым методом. Интенсивность окраски определяли полуколичественно. Мы установили, что рецидив муцинозного рака яичников диагностируется часто у больных, опухоль которых имеет следующий иммуногистохимический профиль: суперэкспрессия онкогена-супрессора mt p53 ($p < 0,01$) и антигенов-рецепторов к эстрогену ($p < 0,01$); низкий уровень экспрессии антигенов bcl-2 ($p < 0,001$).

Ключевые слова

Рак, яичник, муцинозный, p 53, bcl-2, PCNA, эстрогеновый, прогестероновый, рецептор, рецидив, прогноз, иммуногистохимия

Введение

На современном этапе развития практического здравоохранения и медицинской науки одной из неотъемлемых задач онкоморфологии служит дифференциальная диагностика гистогенетического типа карциномы яичников. Это продикто-

Summary

Our study aims to identify the immunohistochemical profile of mucinous ovarian carcinomas with high risk of relapse. Histological and immunohistochemical study of 20 ovarian carcinomas mucinous histological structure. The antigens were determined on sections prepared from tumor tissue embedded in the paraffin after preliminary unmasking avidin-biotin method. The color intensity was determined semi-quantitatively. We found that the recurrence of mucinous ovarian cancer is often diagnosed in patients, a tumor which has the following immunohistochemical profile: overexpression of the oncogene suppressor mt p53 ($p < 0.01$) and antigen receptors to estrogen ($p < 0.01$); low level of expression of antigens bcl-2 ($p < 0.001$).

Key words

Cancer, ovary, mucinous, p 53, bcl-2, PCNA, estrogen, progesterone, receptor, relapse, prognosis, immunohistochemistry

вано тем, что новообразования женских гонад различного гистологического происхождения различаются клиническим течением, осложнениями, прогнозом и конечно особенностями лечения [1, 2]. В процессе стандартного патогистологического исследования распознать серозную,

муцинозную, эндометриоидную или диморфную овариальные карциномы порой не удается. В этом случае появляется необходимость постановки гистохимических реакций на углеводы. Известно, что пул опухолевых клеток муцинозного рака дает положительную реакцию с реактивом Шиффа, бирюзовое окрашивание альциановым синим и феномен метахромазии с толуидиновым синим. В низкодифференцированных муцинозных аденокарциномах яичников окрашиваются лишь апикальные поверхности клеток, что свидетельствует об отсутствии муцина в цитоплазме [3]. Вместе с тем, в цитоплазме серозных и эндометриоидных карцином яичников слабая окраска может появляться на апикальном полюсе клеток [4]. Однако ни наличие муцина, ни его отсутствие не могут служить абсолютным критерием в диагностике гистогенеза аденокарцином яичников. В последние годы для этого используют иммуногистохимические методы, которые основаны на применении моноклональных и поликлональных антител к определенным структурным компонентам клетки и ткани. Это позволяет весьма точно определить гистогенез новообразования [5, 6]. Важно отметить и тот факт, что изучение иммуногистохимического статуса новообразования позволяет в современных условиях предсказывать не только продолжительность жизни раковых больных, но и с высокой долей вероятности прогнозировать развитие рецидива карциномы и наличие микрометастазов [7, 8]. Для этого приобретаются дорогостоящие, импортного происхождения коммерческие наборы иммуногистохимических реактивов [9]. На основании иммуногистохимического исследования при некоторых локализациях назначают дорогостоящую, но высокоэффективную таргетную терапию. Подобная практика называется фармакодиагностика [10].

Цель исследования

Наше исследование направлено на выявление иммуногистохимического профиля муцинозных карцином яичников, обладающих высоким риском развития рецидива.

Материал и методы исследования

В соответствии с целью исследования было проведено гистологическое и иммуногистохимическое изучение 20 карцином яичников муцинозного гистологического строения. Характеристика использованных антител и число выполненных исследований представлены в табл. 1.

Определение антигенов проводилось на срезах, приготовленных из опухолевых тканей, заключенных в парафин после обычной формалиновой фиксации и предварительной демаскировки депарафинизированных и обезвоженных срезов нагреванием в 0,01М цитратном буфере, рН 6,0 (H1AR), направленной на восстановление оригинального строения белка, которая изменяется в ходе фиксации и заливки в парафин. Для выявления антигенов в тканях применялся авидин–биотиновый метод. В качестве хромогена использовали 3,3 — диаминобензидина тетрахлорида — ДАБ (ДАКО). Для лучшей фиксации срезы наносились на стекла предварительно обработанные L–полилизином (ДАКО); обработка срезов яичным белком не допускалась во избежание неспецифического окрашивания, т.к. в яичном белке присутствует авидин. Интенсивность окраски определяли полуколичественно: «–» нет реакции, «+» реакция слабая (коричневый фон или слабо коричневая окраска) рис. 1, «++» умеренная (отчетливо коричневое окрашивание) рис. 2, «+++» высокая (интенсивное темно–коричневое окрашивание) рис. 3 [6]. Было изучено содержание указанных антигенов у 20 больных раком яичников.

Таблица 1

Антитела к:	Производитель	Разведение	Время инкубации
PCNA (антиген ядер пролиферирующих клеток) клон PC 10, Ig G ₂	NCL-PCNA Novocastra	1: 200	60 мин.
bcl-2, клон Bcl-2/100/D5, Ig G ₁	NCL-bcl-2 Novocastra	1:80	60 мин.
p53, клон DO-7, IgG _{2b}	M 7001 Dako Cytomation	1:100	60 мин.
эстрогеновым рецепторам, клон 6F1, IgG ₁	NCL-L-ER-6F11 Novocastra	1:80	60 мин.
прогестероновым рецепторам клон 16, IgG ₁	NCL-L-PGR-312 Novocastra	1:200	60 мин.

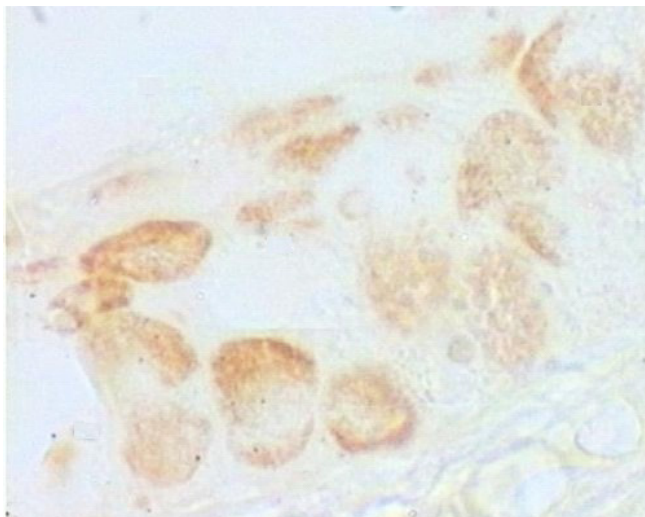


Рис. 1. Слабовыраженная реакция на антиген p53 в муцинозной овариальной карциноме, х 200

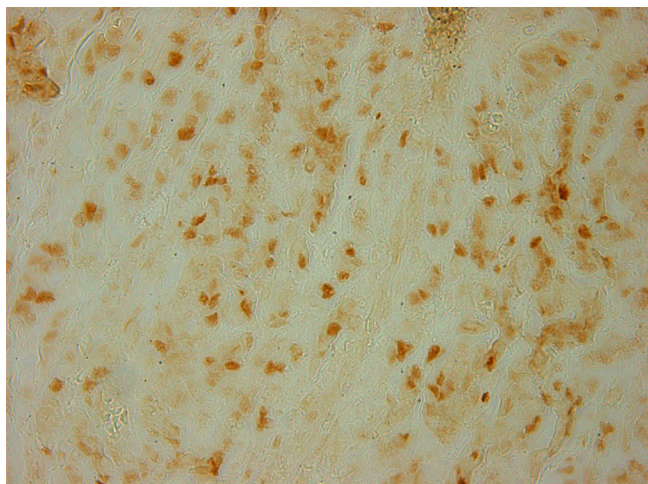


Рис. 2. Умеренная экспрессия антигена p53 в муцинозном раке яичников, х 200

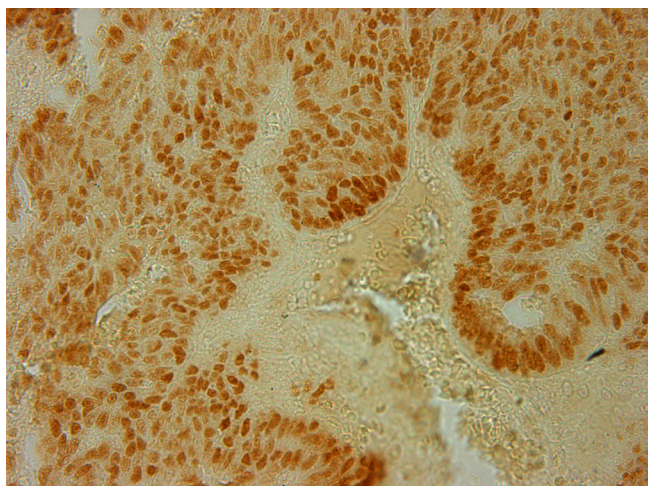


Рис. 3. Выраженная экспрессия антигена p53 в муцинозной карциноме яичников, х 200

Результаты, полученные в ходе научного изыскания, были обработаны с помощью статистического пакета SPSS 14.0. В нашем случае прибегли к непараметрическим статистическим методам. При определении значимости разницы между средними величинами двух групп учитывался U-критерий Манна-Уитни, между нескольких групп - H-критерий Крускала-Уоллиса. Силу корреляционной связи между параметрами определяли ранговой корреляцией Спирмена.

Результаты исследования и их обсуждение

Перед непосредственным определением прогностического значения иммуногистохимических параметров в прогнозе рецидивирования все 20 наблюдений муцинозной овариальной карциномы были разделены нами на две группы:

1-ая – больные, у которых после проведенного лечения по онкологической схеме наблюдалось возобновление опухолевого роста (6 наблюдений); 2-ая – пациентки без рецидива злокачественной опухоли (14 наблюдений).

Изучая связь между степенью риска возобновления туморозного роста и степенью экспрессии гена-супрессора *mt p53* в клетках муцинозной злокачественной неоплазмы яичника, мы получили данные, представленные в таблице 2.

Оценивая, полученные результаты нами установлено, что в группе без рецидива муцинозной овариальной карциномы случаи со слабой иммуногистохимической реакцией и с отсутствием экспрессии *mtp53* составили 71,4%.

В нашей работе иммуногистохимическая верификация *bcl-2* была отмечена только в группе пациенток, у которых повторного развития опухоли не констатировалось, вместе с тем, выраженная реакция антиген-антитело на этот протеин наблюдалась в 7,1% случаев, а в 92,9% этот антиген не экспресировался ($p < 0,001$). Мы установили, что в муцинозных карциномах яичников с развитием рецидива экспрессия *bcl-2* не характерна.

Экспрессия *mt p53* сопряжена с угнетением апоптоза. То есть раковые клетки с поврежденным генетическим материалом не подвергаются саморазрушению. В свою очередь, нам известно о негативном воздействии на туморозные клетки в S и G2 фазу, ведущее к нарушению процесса репарации ДНК, а, в свою очередь, к появлению анеуплоидных клеток [11]. Образование клеток с анеуплоидным профилем генетического материала потенциально опасно не только, как фактор развития злокачественного новообразования, но

может учитываться и как неотъемлемый компонент прогрессии рака яичников [12].

В результате анализа злокачественных эпителиальных новообразований женских гонад муцинозного гистологического типа мы установили, что реакция на PCNA выявляется в виде зернистой и/или диффузной окраски клеточных ядер. Коричневая маркировка антителами PC-10 к PCNA была выявлена во всех изученных опухолях. При исследовании связи уровня PCNA с риском развития рецидива муцинозного овариального рака мы получили результаты, указанные в таблице 3.

По нашим данным у больных, вошедших в 1-ую группу, индекс пролиферации был выше и составил $51,2 \pm 3,31\%$, в то время как во 2-ой группе равнялся $47,3 \pm 4,22\%$ ($p = 0,08$).

Корреляция между выраженностью экспрессии PCNA и временем наступления рецидива муцинозного рака половых желез, по нашим расчетам, оказалась отрицательной и сильной (коэффициент корреляции = $-0,732$, $p < 0,001$). Таким образом, в качестве прогностического критерия возможна полуколичественная оценка реакции на PCNA.

Изучая связь между степенью риска рецидивирования новообразования и выраженностью проявления иммуногистохимической реакции на рецепторы к стероидным гормонам в клетках муцинозной злокачественной неоплазмы яичника, мы получили данные, представленные в таблице 4.

Оценивая полученные результаты, нами установлено, что в 1-ой группе доминировали карциномы, в которых экспрессия на эстрогеновые рецепторы (RE) была умеренной и выраженной – 56,6% ($p < 0,01$) наблюдений, тогда как безрецидивные муцинозные овариальные карциномы в 64,3% ($p < 0,01$) случаев показывали слабую экспрессию и отсутствие иммуногистохимической реакции на RE. Таким образом, экспрессию рецепторов к эстрогенам следует рассматривать как фактор повышенного риска возникновения рецидива злокачественного новообразования яичника.

При изучении частоты выявления рецепторов к прогестерону в опухолях исследуемых групп констатировано, что новообразования яичника без рецидива отличаются выраженной и умеренной иммуногистохимической реакцией на прогестероновые рецепторы в 71,4% наблюдений, тогда как рецидивирующие муцинозные неоплазмы яичника имеют такие рецепторы лишь в 50,0% ($p < 0,01$) случаев.

Таблица 2. Характер экспрессии *mt p53* в клетках муцинозных овариальных карцином исследуемых групп (Мср., %)

Группа	Интенсивность реакции			
	Выраженная	Умеренная	Слабая	Отрицательная
Рецидивирующие	33,3	16,7	33,3	16,7
Безрецидивные	0	28,6	7,1	64,3
Достоверность, $p <$	0,001	0,01	0,001	0,001

Таблица 3. Индекс пролиферации клеток муцинозного рака женских гонад с разным прогнозом рецидива ($M \pm m$, %)

PCNA	
Рецидивирующие	Без рецидива
51,2±3,31	47,3±4,22
Достоверность $p = 0,08$	

Таблица 4. Выраженность проявления иммуногистохимической реакции к рецепторам эстрогена (RE) и прогестерона (RP) в клетках муцинозного рака яичников исследуемых групп (Мср., %)

Группа		Интенсивность реакции			
		Выраженная	Умеренная	Слабая	Отрицательная
Рецидивирующие	RE	50,0	16,6	16,7	16,7
	RP	0	33,3	16,7	50,0
Безрецидивные	RE	28,6	7,1	28,6	35,7
	RP	50,0	21,4	7,1	21,4

Вышеизложенное убеждает в том, что реакция на антигены рецепторов прогестерона может рассматриваться как признак хорошего прогноза заболевания у женщин со злокачественными муцинозными опухолями половых желез.

Нами изучена корреляционная зависимость между выраженностью иммуногистохимической реакции на рецепторы к половым гормонам и продолжительностью безрецидивного периода у больных муцинозным раком яичников, которая оказалась прямой и сильной (коэффициент корреляции равен 0,871, $p < 0,001$) для прогестероновых рецепторов, и умеренной отрицательной для рецепторов к эстрогену (коэффициент корреляции равен -0,632, $p < 0,05$). Таким образом, в качестве прогностического критерия можно учитывать полуколичественную оценку реакции на рецепторы половых гормонов.

Многие отечественные и иностранные ученые обращают внимание на ведущую роль в инициации и последующем канцерогенезе состояние рецепторов к стероидным гормонам. Им отводится главная роль в регуляции двух процессов – дифференцировки и пролиферации раковых клеток [13, 14].

Опухолевые клетки, в которых нет рецепторов прогестерона, не подвергаются влиянию гормонов, находящихся в крови, а значит, приостанавливается дифференцировка карциномы. В свою очередь наличие эстрогеновых рецепторов на поверхности опухолевой клетки потенцирует ее пролиферацию. Таким образом, нарастает катаплазия в карциноме. Мировой опыт показывает то, что при отсутствии в клетках карцином рецепторов к прогестерону снижает их чувствительность к химиотерапии [15]. На наш взгляд вышеизложенное и объясняет развитие рецидива муцинозного рака яичников.

Заключение

Таким образом, можно констатировать с высокой долей уверенности, что рецидив муцинозного рака яичников диагностируется часто у больных, опухоль которых имеет следующий иммуногистохимический профиль: суперэкспрессия онкогена-супрессора *mt p53* ($p < 0,01$) и антигенов рецепторов к эстрогену ($p < 0,01$); низкий уровень экспрессии антигенов *bcl-2* ($p < 0,001$).

Литература

1. Chia W.K., George A., Banerjee S. Systemic treatment for recurrent epithelial ovarian cancer. *Expert Review of Obstetrics and Gynecology*. 2013; 8(2); 161-168.
2. Skirnisdottir I., Seidal T., Gerdin E., Sorbe B. The prognostic importance of p53, bcl-2, and bax in early stage epithelial ovarian carcinoma treated with adjuvant chemotherapy. *International Journal of Gynecological Cancer*. 2002; 12(3); 265-276.
3. Малащенко С.В., Петров С.В., Крылов Ю.В. Иммуногистохимическое определение антигенных опухолевых маркеров в аденокарциномах яичников. *Иммунопатология, аллергология, инфектология*. 2003; 4; 27-34.
4. Новичков Е.В., Чупраков П.Г., Вотинцев А.А. Способ прогнозирования продолжительности жизни больных серозной и эндометриодной карциномой яичников. Патент на изобретение РФ 2263912; 17/11/2003.
5. Малащенко С.В., Крылов Ю.В., Лычиков А.Н. Использование иммуноферментного и радиоиммунного методов определения опухолевых маркеров для диагностики новообразований яичников. *Иммунопатология, аллергология, инфектология*. 2003; 2; 48-58.
6. Петрова С.В., Райхлина Н.Т. ред. Руководство по иммуногистохимической диагностике опухолей человека. 4-е изд., доп. и перераб. Казань; 2013. 624 с.
7. Воробьева О.В., Новичков Е.В. Морфологическая верификация степени дифференцировки и прогноз рака яичников. *Фундаментальные исследования*. 2015; 1-4; 721-724.
8. Park K., Chung Y.J., So H., Kim K., Oh M., Jo M. et. al. Agr2, a mucinous ovarian cancer marker, promotes cell proliferation and migration. *Experimental and Molecular Medicine*. 2011; 43(2); 91-100.
9. Новичков Е.В., Крылов Е.Ю. Анализ стоимости и эффективности использования реактивов для иммуногистохимической диагностики недифференцированных новообразований по данным витебского областного клинического патологоанатомического бюро. *Вятский медицинский вестник*. 2014; 1; 24-26.
10. Ягудина Р.И., Куликов А.Ю., Аринина Е.Е. Фармакоэкономика в онкологии. «Шико»; 2011. 424 с.
11. Naik J.D., Seligmann J., Perren T.J. Mucinous tumours of the ovary. *Journal of Clinical Pathology*. 2012; 65(7); 580-584.
12. Шульга А.В., Басинский В.А., Савицкий С.Э. Прогностическое значение экспрессии p53 и c-erbB-2 онкопротеев при раке яичников. *Вестник Витебского государственного медицинского университета*. 2009; 8(3); 107-112.
13. Новичков Е.В. Патоморфологические критерии прогноза рецидива муцинозного рака яичников. *Вятский медицинский вестник*. 2007; 1; 60.
14. Sieh W., McGuire V., Rothstein J.H., Whittemore A.S., Longacre T.A., Köbel M. et al. Hormone-receptor expression and ovarian cancer survival: an ovarian tumor tissue analysis consortium study. *The Lancet Oncology*. 2013; 14(9); 853-862.
15. Jain A., Ryan P.D., Seiden M.V. Metastatic mucinous ovarian cancer and treatment decisions based on histology and molecular markers rather than the primary location. *Journal of the National Comprehensive Cancer Network*. 2012; 10(9); 1076-1080.

Сведения об авторах:

Новичкова Ольга Николаевна (Novichkova Ol'ga), врач клинической лабораторной диагностики novichkovaolgan@mail.ru

Яковлева Любовь Михайловна (Yakovleva Lyubov'), к.м.н., главный врач

Новичков Евгений Владимирович (Novichkov Evgenii), к.м.н., доц., доц. кафедры патофизиологии, патологической анатомии с клинической патологической анатомией и судебной медицины, novichkovjenuya@mail.ru

Поступила 2.04.2015 г